

ABORDAJE INTERDISCIPLINARIO DE UNA PERSONA CON UNA ÚLCERA VENOSA: REPORTE DE UN CASO CLÍNICO

INTERDISCIPLINARY APPROACH OF A PERSON WITH A VENOUS ULCER:
REPORT OF A CLINICAL CASE

Shirley González Solís

Licenciada en Terapia Física

Linfa Kinesis, Grupo Enfermería Integral Creativa y Profesional (EICPSA), San José,
Costa Rica

sgonzalez.linfa@gmail.com

<https://orcid.org/0000-0003-2628-2934>

Gerald Ramírez Gómez

Licenciado en Enfermería

Grupo Enfermería Integral Creativa y Profesional (EICPSA), San José, Costa Rica

grg2693@gmail.com

<https://orcid.org/0000-0003-1689-3205>

Alcides Umaña Madrigal

Licenciado en Enfermería

Máster, Grupo Enfermería Integral Creativa y Profesional (EICPSA), San José, Costa Rica

alcides.umana@gmail.com

<https://orcid.org/0000-0003-3224-2525>

Artículo recibido el 26 de enero de 2021. Aceptado en versión corregida el 23 de abril de 2022.

RESUMEN

Las úlceras venosas son lesiones de piel de alta recurrencia localizadas en los miembros inferiores relacionadas con patologías venosas y con escasa tendencia a la cicatrización espontánea y alta probabilidad de reincidencia. Con el objetivo de visualizar la importancia que tiene para la persona usuaria el abordaje integral derivado del trabajo interdisciplinario de enfermería y terapia física en el manejo de lesiones venosas, se presenta el caso de una paciente de 85 años la cual fue abordada de manera interdisciplinaria en 4 sesiones durante cinco semanas, donde se realizó curación de la lesión y aplicación de terapia compresiva en conjunto con drenaje linfático manual, compresión neumática intermitente y prescripción de plan de ejercicios domiciliarios. Adicionalmente, se realizaron sesiones de ejercicios presenciales 2 veces a la semana durante las mismas 5 semanas supervisadas por el profesional de terapia física, que favoreció la resolución de la lesión, mejorando así la calidad de vida de la usuaria.

Palabras clave: Grupo de Atención al Paciente, úlcera varicosa, vendajes de compresión, modalidades de fisioterapia, enfermería.

ABSTRACT

Venous ulcers are highly recurrent skin lesions located in the lower limbs related to venous pathologies and with little tendency to spontaneous healing and high probability of recurrence. In order to visualize the importance for the user of the comprehensive approach derived from the interdisciplinary work of nursing and physical therapy in the management of venous leg ulcers, the case of an 85-year-old patient is presented who was approached by an interdisciplinary team of physical therapy and nursing in 4 sessions during five weeks, where the venous ulcer was healed and compression therapy was applied in conjunction with manual lymphatic drainage, compression intermittent pneumatics and prescription of home exercise plan. Additionally, face-to-face exercise sessions were carried out 2 times a week during the same 5 weeks, supervised by the physical therapy professional, which favored the resolution of the venous ulcer, thus improving the quality of life of the user. The interdisciplinary approach is highlighted as a central aspect in the evolution of the case.

Keywords: Patient Care Group, varicose ulcer, compression bandages, physical therapy modalities, nursing.

http://dx.doi.org/10.7764/Horiz_Enferm.33.1.142-150

INTRODUCCIÓN

Las úlceras venosas (UV) son consideradas un problema de salud pública por el deterioro que ocasionan en la calidad de vida y el impacto económico que representan para los sistemas de salud, con una incidencia entre 2 y 5 nuevos casos por mil personas por año⁽¹⁾. Con el aumento en la esperanza de vida se han incrementado las enfermedades crónicas como la patología vascular periférica, siendo esta el tipo de lesión más común de la pierna con un 75% y 80% del total, y afectando principalmente a personas mayores de 75 años, en especial a mujeres en una proporción 3:1^(2,3).

Se estima que en el Reino Unido existe una prevalencia del 1,7% en las personas mayores de 65 años, y los costes en salud asociado a la atención de estas

lesiones alcanzan unos 600 millones de libras anuales (2% de los recursos nacionales de la salud)⁽⁴⁾. En España las UV representan una prevalencia entre el 0,5% y el 0,8%, y se estima que en general tienen tasas de recurrencia entre el 18% y el 28%, presentándose típicamente como ciclos repetidos de ulceración, curación y recurrencia; generando un deterioro en la calidad de vida^(2,4).

En el caso de Latinoamérica, los datos epidemiológicos persisten como uno de los principales retos en el tema de UV, ya que no se cuenta con datos estadísticos confiables; sin embargo, se ha estimado que representan una prevalencia entre el 3 y 6% de la población⁽⁵⁾, a la vez que un estimado del 71,3% de las consultas por lesiones en el caso de México⁽⁶⁾.

La UV se define como una solución de continuidad de la cobertura cutánea con pérdida de sustancia que expone los tejidos subyacentes hasta una profundidad variable, relacionada etiológicamente con una patología venosa, como resultado de hipertensión venosa ambulatoria (HTVA) en los miembros inferiores, con escasa tendencia a la cicatrización espontánea, evolución crónica y alta probabilidad de recidiva. Se caracteriza por la presencia de pulsos distales y cambios tróficos de la piel como dermatitis ocre, hiperqueratosis, eccema varicoso, atrofia blanca o linfedema; usualmente localizadas en la cara interna del tercio distal de la pierna. Algunos signos y síntomas asociados son el edema, la pesadez, el dolor, abundante exudado y el prurito⁽⁴⁾.

La HTVA asociada al fallo valvular o de la bomba muscular de la pantorrilla ha sido asociada como principal causa de UV; la cual se relaciona a su vez con algunos factores como el sedentarismo, la obesidad, alteraciones en la movilidad del tobillo, aumento en la presión abdominal y alteraciones hormonales. La HTVA altera la permeabilidad del capilar, permitiendo la extravasación de proteínas de alto peso molecular y hematíes causantes de la dermatitis ocre; además de la liberación de factores de crecimiento y citoquinas que ocasionan la migración, activación y adhesión leucocitaria al intersticio. Esta activación leucocitaria, aunado a la disminución de la síntesis de colágeno, desencadenan en atrofia blanca, alteraciones de la cicatrización y la ulceración del tejido⁽³⁾.

El trabajo interdisciplinario, basado en una integración de disciplinas en la búsqueda de soluciones conjuntas⁽⁸⁾, es una herramienta clave en el abordaje de la patología venosa, donde el papel del terapeuta físico y el profesional en enfermería aportan herramientas que han evidenciado grandes beneficios en el tratamiento de esta afección; tales como la terapia compresiva, el ejercicio terapéutico, el drenaje linfático manual y los cuidados de la piel; a la vez que se favorecen los procesos de cicatrización de la lesión contemplando los aspectos centrales del proceso con estrategias de abordaje de lesiones, tales como lo son el uso de acrónimos como “TIME”, que aborda cuatro parámetros (tejido no viable, *Tissue*, infección, *Infection*, humedad, *Moisture* y bordes epiteliales, *Edges*) o “DOMINATE”, el cual evalúa 12 parámetros (desbridamiento, *Debridement*, descarga, *Offloading*, humedad, *Moisture*, malignidad, *Malignant*, medicación, *Medication*, salud mental, *Mental health*, infección, *Infection*, inflamación, *Inflammation*, nutrición, *Nutrition*, insuficiencia arterial, *Arterial insufficiency*, técnicas avanzadas, *Technical advance* y edema, *Edema*)⁽⁹⁻¹²⁾.

A partir de la estrategia de abordaje “DOMINATE”, se realiza el reporte de un caso clínico donde se complementa el manejo del lecho de la herida con drenaje linfático manual y ejercicio terapéutico para su resolución; esto con el objetivo de visualizar la importancia que tiene para la persona usuaria el abordaje integral derivado del trabajo interdisciplinario de enfermería y terapia física en el manejo de lesiones venosas.

Reporte de caso

Mujer de 85 años, ama de casa, diabética e hipertensa, con control en sistema de salud público, índice de masa corporal (IMC) en 20 (en riesgo de desnutrición en adultos mayores), antecedente quirúrgico de histerectomía total hace 35 años, y caída previa hace un mes.

Usuaría se presentó a consulta en silla de ruedas, acompañada de familiar, y se observó equimosis en cara lateral distal del muslo, rodilla y zona proximal de la pierna izquierda. Se descartaron lesiones óseas; sin embargo, debido al tiempo de inmovilización asociado a la caída, presentó hipotrofia muscular respecto al miembro inferior contralateral; se identificó una limitación en la extensión de rodilla (-10°) y la extensión de cadera (0°), con dolor a la movilidad y descarga de peso.

Se identificó una úlcera venosa en la región maleolar interna de miembro inferior izquierdo (MII), de dos años de evolución sin resolución previa, la cual estaba siendo tratada con ácido fusídico y vendaje de gasa, sin mejoría.

Se observó presencia de edema leve en zona distal de MII ($+1,5$ cm), rubor e inflamación perilesional, y várices en ambas piernas, con cambios tróficos de la piel en pierna izquierda y acortamiento de isquiotibiales. Presentó pulsos distales pedio y tibial posterior normales, con signo de fóvea positivo en cara anterior de la pierna, ITB en 0,9, movilidad de tobillos conservada, y dolor a la palpación de los gastrocnemios, relacionado a acortamiento muscular. Refirió sensación de pesadez y dolor difuso en piernas 4/10 (EVA, Escala Visual Analógica); y se identificó presen-

cia de úlcera venosa en región maleolar interna de miembro inferior izquierdo, de 2 cm de largo y 1 cm de ancho, con una profundidad de 0,4 cm (Figura 1a).

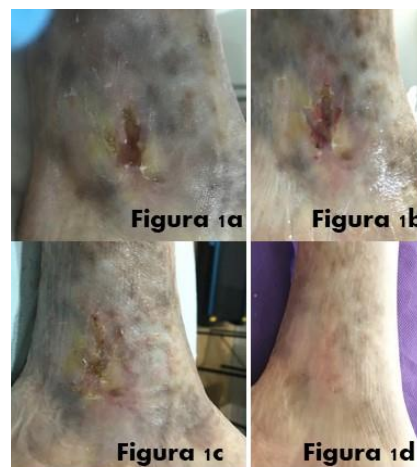


Figura 1. 1a. Lesión día 1. 1b. Lesión día 5 tratamiento inicial. 1c. Lesión día 20 tratamiento inicial. Figura 1d. Lesión día 35 de tratamiento.

La lesión se encontraba en fase inflamatoria, con presencia de fibrina en un 30%, leve inflamación local y rubor perilesional. Poco exudativa, bordes irregulares con socavamiento entre las 2 y las 5, y presentaba retracción miofascial del tejido perilesional.

Se destacan como diagnósticos enfermeros utilizados en la atención de la usuaria la integridad de piel deteriorada (Cód.00046), así como la disponibilidad para mejorar la autogestión de la salud (Cód.00293), expresado este segundo por los deseos de mejorar su condición, el compromiso con la atención de seguimiento, así como la inclusión del régimen de tratamiento en la vida diaria.

Durante las primeras sesiones, se realizó una primera curación del lecho con solución fisiológica, que se cubrió con

gasa estéril. Posteriormente, se realizó drenaje linfático manual y se aplicó presoterapia secuencial en piernas con una presión de 40 mm Hg durante 30 minutos, en modo ascendente de distal a proximal (presoterapia secuencial intermitente de 10 cámaras). Se realizó segunda curación del lecho y se colocó apósito primario de plata iónica y apósito secundario de gasa estéril, y se cubrió con bota de una y venda

elástica, procurando una compresión de 40 mm Hg aproximadamente; posterior a la aplicación del vendaje se brindó educación a la usuaria y familiar sobre ejercicios para el hogar con el objetivo de fomentar el retorno venoso y mejorar patrón de marcha. El régimen terapéutico seguido se resume en la Figura 2.

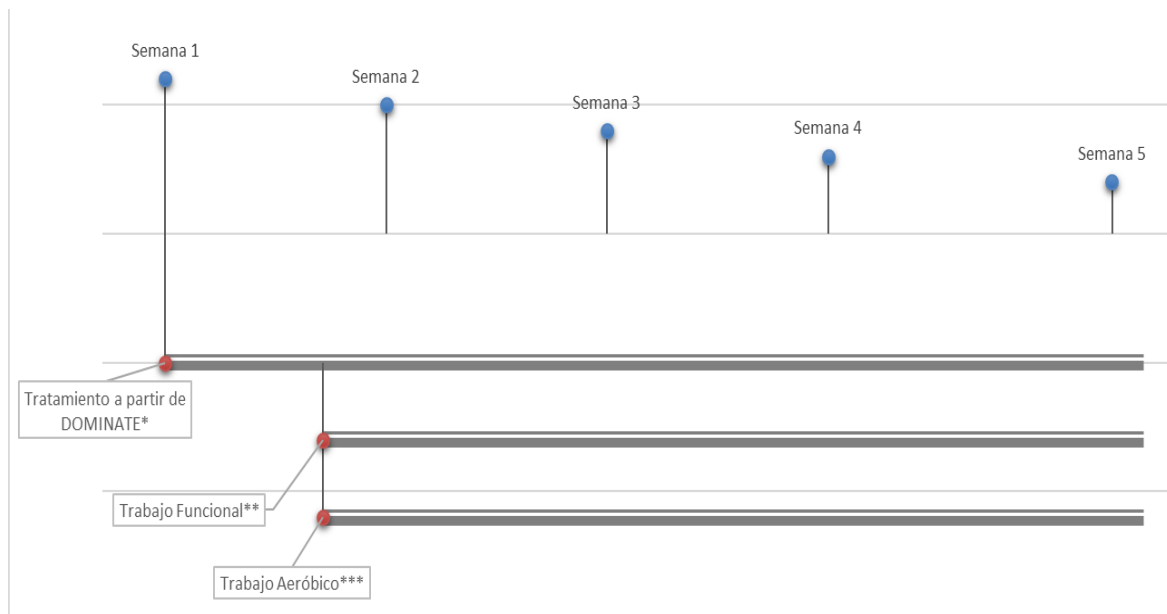


Figura 2. Distribución semanal del plan de cuidado y rehabilitación interdisciplinar brindando.

Notas * Limpieza del lecho e inicio de tratamiento con apósito de plata iónica y apósito secundario de gasa estéril, presoterapia secuencial 40mmHg por 30 minutos, drenaje linfático manual y protección de bordes con terapia compresiva con bota de unna + venda de gasa + venda elástica con traslape al 50%

** Tipos de ejercicio: dorsiflexión y plantiflexión activa en supino 15 repeticiones cada hora durante el día. Isométrico de cuádriceps e isométrico de glúteos en supino 12 repeticiones, 2 series, 2 veces al día. Caminata en el hogar con andadera, supervisada, 30 minutos acumulables durante el día, intensidad 3-4/10 en escala Borg modificada.

*** Bicicleta estacionaria, 2 veces por semana, supervisado. Intensidad entre el 40 y 50% del VO2 máx. (Consumo máximo de oxígeno) Tiempo: 20-30 minutos por sesión.

Para la tercera visita, realizada 22 días tras el inicio del tratamiento, se observó una mejora del patrón de marcha y seguridad en las actividades básicas de la vida diaria (ABVD), pasando de una puntuación de 65 puntos a 75 según la escala de Barthel (dependencia leve), con mejoría específica

en los traslados y la movilización al retrete. El lecho de la herida presentó una evolución favorable (Figura 1c), con un 10% del tejido en fase de granulación y un 90% en fase de epitelización. No presentó signos de infección ni edema, ni refirió dolor ni pesadez. Para la cuarta sesión, la

usuaria refirió sentirse muy bien y la lesión se encuentra cicatrizada (Figura 1d).

Se brinda educación a la usuaria sobre cuidados para el hogar en esta última fase, importancia de la hidratación de la piel y se colocan medias de compresión graduada 20-30 mm Hg hasta la rodilla. Se recomendó continuar con los ejercicios funcionales prescritos.

DISCUSIÓN

La enfermedad venosa crónica (EVC), de origen multifactorial, se produce por una incompetencia de las válvulas venosas, por una alteración de las mismas, o por un defecto idiopático estructural de la pared venosa; lo que provoca dilatación del seno capilar con fallos en el cierre de sus válvulas, pudiendo ser secundaria a una trombosis venosa profunda. Esta incompetencia valvular genera un reflujo venoso que provoca HTVA, condicionante de la dilatación de las venas, de las alteraciones en la microcirculación y lesiones tróficas, responsables a su vez de las manifestaciones clínicas típicas asociadas a la UV⁽³⁾.

Sobre su tratamiento, la terapia compresiva es el elemento más importante, ya que interviene directamente sobre la fisiopatología de la enfermedad venosa como tal. Diversos metaanálisis como los de O'Meara y otros⁽¹³⁾, Nelson y Bell-Syer⁽¹⁴⁾, y Gómez⁽¹⁵⁾, destacan que algún tipo de compresión es necesario para la cicatrización de la úlcera venosa.

La compresión debe ser adecuada a las condiciones del paciente, y el éxito en la prescripción del mismo dependerá en la capacidad del profesional y su experiencia para realizar una correcta técnica de

vendaje. En el caso presentado, se decidió el tratamiento compresivo con bota de una y vendaje multicomponente con una aplicación aproximada de 30-40 mm Hg de presión, ya que no tenía contraindicación al mantener un índice tobillo-brazo de 0,9 (se considera contraindicación relativa aquellos pacientes con un índice tobillo – brazo entre 0,6 a 0,8 y contraindicación absoluta en menores a 0.6 o pacientes con insuficiencia cardiaca o renal descompensada). El uso de vendajes de corto tramo o con componentes inelásticos, como los vendajes con bota de una o vendajes multicomponente, proporcionan mejores resultados en el control del edema y en la cicatrización de la úlcera venosa^(2,16).

Así mismo, el corto período de cicatrización se corresponde con los resultados descritos en un metaanálisis cuyo resultado primario fue el tiempo de curación, asociándose el vendaje de cuatro capas a tiempos de cicatrización significativamente más cortos que aquellas personas tratadas con vendaje elástico⁽¹³⁾. De esta manera, la terapia compresiva fue esencial en el abordaje de los aspectos guiados por “DOMINATE”, siendo que el lecho se mantuvo sin signos de infección y con mejora continua en el proceso de cicatrización de las heridas, donde, además de la terapia compresiva, se utilizó el apósito de plata iónica en el lecho, de manera que se favoreciera el proceso de granulación y cierre de la lesión, y su papel profiláctico para el control de la carga bacteriana en el lecho de la herida como parte del protocolo utilizado por grupo EICPSA en vendajes de más de 5 días^(17, 18).

En el presente caso y como parte de las actividades interdisciplinarias de tratamiento, se combinó la compresión con el ejercicio terapéutico enfocado en la contracción de los músculos de la pantorrilla. Al realizar flexión plantar de tobillo y durante la marcha la sangre es expulsada hacia la vena colectora proximal, y, durante la relajación muscular, la sangre drena de las venas superficiales hacia las profundas. Además de ello, con la descarga de peso las articulaciones tarso-metatarsianas se extienden y el arco venoso en la planta del pie se distiende, provocando la expulsión de sangre hacia la pantorrilla⁽¹⁹⁾.

Un ensayo aleatorizado donde se compara la compresión versus la compresión combinada con programa de ejercicio, evidencia que mejorar la función muscular de la pantorrilla, podría ser beneficioso en la curación de la úlcera venosa, ya que mejoras en la función musculoesquelética facilitan la curación de las úlceras venosas y tienen un impacto positivo en la calidad de vida^(1,7). Además de ello, en una revisión sistemática se concluye que los ejercicios de resistencia progresiva y actividad aeróbica, están indicados en pacientes con úlcera venosa y que al combinarlos con terapia compresiva se podrían obtener resultados más favorables⁽¹⁴⁾.

Además, se brindó drenaje linfático manual como parte del tratamiento, el cual estimula el desplazamiento del líquido linfático e intersticial hacia el torrente sanguíneo; provocando una disminución del edema y dolor^(10,20).

En un estudio realizado por Magela y Masako⁽²⁰⁾, se encontraron diferencias significativas en la reducción del dolor y

en la tasa de curación cuando se aborda el paciente con técnicas de estimulación linfática, en comparación con la compresión como monoterapia; tal y como observamos en el caso descrito.

Otra de las herramientas utilizadas por el equipo interdisciplinario, fue la compresión neumática intermitente o presoterapia secuencial, la cual consiste en el uso de un equipo que consta de cámaras de aire en forma de prenda estándar en las extremidades, que se insuflan a una presión determinada, utilizando un gradiente de presión ascendente y secuencial, simulando el drenaje linfático. La evidencia sugiere que la presoterapia podría aumentar la cicatrización de la úlcera, cuando se compara con sujetos que no se someten a compresión^(14,21). Además de ello, la presoterapia secuencial provee alivio a los síntomas dolorosos de los pacientes con insuficiencia venosa crónica⁽²²⁾.

La propuesta de tratamiento y los resultados obtenidos se corresponden también con investigaciones como la realizada por Rasmussen y otros⁽²³⁾, quienes observaron con verde de indocianina el comportamiento de los capilares linfáticos en pacientes con úlcera venosa y la influencia sobre estos tras una sola sesión de presoterapia secuencial.

Se destaca en el abordaje del caso el trabajo interdisciplinario como una herramienta clave en el abordaje de la patología venosa, donde el abordaje conjunto entre el profesional de enfermería y el terapeuta físico aporta herramientas que han evidenciado grandes beneficios en el tratamiento de esta afección; tales como la terapia compresiva, el ejercicio terapéutico, el drenaje linfático manual,

los cuidados de la herida y la piel, así como el fomento de autogestión de la salud durante el seguimiento y la atención de la usuaria.

CONCLUSIONES

Se recomienda el abordaje interdisciplinario de enfermería y terapia física como estrategia principal en la atención de las lesiones venosas para mejorar la calidad de vida de los usuarios. Además, se insta al desarrollo de más investigaciones y ensayos clínicos que permitan determinar la efectividad en resolución y tiempos al combinar la terapia compresiva con terapias complementarias como drenaje linfático manual, ejercicio terapéutico o compresión neumática intermitente de manera que permita establecer las mejores prácticas de atención basadas en evidencia.

CONSIDERACIONES ÉTICAS

Se respetaron los principios bioéticos vigentes, se solicitó el consentimiento informado a la usuaria, y se ha respetado el anonimato y la confidencialidad de sus datos personales. No se ha contado con financiación por parte de terceros, ni durante la prestación asistencial ni para la elaboración de este artículo. Los autores declaran que no presentan conflictos de interés.

REFERENCIAS BIBLIOGRÁFICAS

1. Tew G, Michals J, Crank H, Middleton G, Klonizakis M. Supervised exercise training as an adjunctive therapy for venous leg ulcers: study protocol for a randomised controlled trial. *Trials*. 2015;16(443):1–10.
2. Ashby RL, Gabe R, Ali S, Adderley

U, Bland JM, Cullum NA, et al. Clinical and cost-effectiveness of compression hosiery versus compression bandages in treatment of venous leg ulcer (venous leg ulcer study IV, VenUS IV): a randomised controlled trial. *Lancet*. 2014;383:871–9.

3. Carrasco Carrasco E, Díaz Sánchez S. Recomendaciones para el manejo de la enfermedad venosa crónica en atención primaria [Internet]. Médica I, editor. Madrid; 2015. 1–40 Disponible en: https://www.semergen.es/resources/files/noticias/venosaCrocina_1.pdf
4. Homs-Romero É, Romero-Collado Á. Conjunto mínimo básico para la prevención, diagnóstico y tratamiento de la insuficiencia venosa crónica [Internet]. GNEAUPP, editor. 2018. Disponible en: <https://gneaupp.info/wp-content/uploads/2018/11/GNEAUPP.DP15.CMBD-IVC-1.pdf>
5. Nettel F, Rodríguez N, Nigro J, Redigonda E, Aguilar G, Elizondo J. Primer consenso latinoamericano de úlceras venosas . Resumen. *Rev Mex Angiol* [Internet]. 2013;41(1):95–126. Disponible en: <https://www.medigraphic.com/pdfs/revmexang/an-2013/an133b.pdf>
6. Sánchez-Cruz LY, Martínez-Villarreal AA, Lozano-Platonoff A, Cárdenas-Sánchez A, Contreras-Ruiz J. Epidemiología de las úlceras cutáneas en Latinoamérica. *Med Cutan Ibero Lat Am*. 2016;44(3):183–97.
7. Sánchez E. Multidisciplinariedad, Interdisciplinariedad, Transdisciplinariedad. *Arch Bronconeumol* [Internet]. 2010 [consultado 2020 Nov 24];46:50–2. Disponible en: www.archbronconeumol.org
8. McCulloch J, Mahoney E,

- McCallon S. Enhancing the role of physical therapy in venous leg ulcer management. *JAMA Dermatology*. 2015;151(3):327.
9. Azoubel R, de Vasconcelos G, de Góes M, da Silva W, Teixeira T, Veloso F. Pain, oedema and healing in venous ulcer patients threatened with lymphotherapy. *Focus Altern Complement Ther*. 2014;19(2):78–83.
 10. Tizón-Bouza E, Pazos-Platas S, Álvarez-Díaz M, Marcos Espino MP, Quintela-Varela ME. Cura en ambiente húmedo en úlceras crónicas a través del Concepto TIME. Recomendaciones basadas en la evidencia. *Enfermería Dermatológica*. 2013;20:31–42
 11. Fuentes Agúndez A, Esparza Imas G, Jesús Morales Pasamar M, Crespo Villazán L, Manuel Nova Rodríguez J. “DOMINATE”. Acrónimo de apoyo en la valoración de heridas. *enfermería Dermatológica*. 2016;10(29):7–11.
 12. O’Meara S, Cullum N, Bland M, Franks P, Mole T, Scriven M. Four layer bandage compared with short stretch bandage for venous leg ulcer: systematic review and meta-analysis of randomised controlled trials with data from individual patients. *BMJ*. 2009;338.
 13. Nelson E, Bell-Syer S. Compression for preventing recurrence of venous ulcers. *Cochrane Database Syst Rev*. 2014;9.
 14. Gómez P. Revisión del tratamiento de las úlceras: terapia compresiva. *RqR Enfermería Comunitaria [Internet]*. 2015;3(1):43–54. Disponible en: <https://dialnet.unirioja.es/servlet/articulo?codigo=5048893>
 15. Jull A, Slark J, Parsons J. Ejercicio prescrito con compresión versus compresión sola en el tratamiento de pacientes con úlceras venosas de la pierna: una revisión sistemática y un metaanálisis. *JAMA Dermatology*. 2018;154(11):1304–11.
 16. Leong M, Murphy KD, Phillips LG. Cicatrización de las heridas. In: *Principios Básicos en Cirugía*. Elsevier. España; 2018. p. 130–62.
 17. Carter MJ, Tingley-Kelley K, Warriner III RA, Cody F. Silver treatments and silver-impregnated dressings for the healing of leg wounds and ulcers: A systematic review and meta-analysis. *J Am Dermatology*. 2010;63:668–79.
 18. Strandén E. Edema in venous insufficiency. *Phlebology*. 2011;18(1):2.
 19. Azoubel R, de Vasconcelos G, de Góes M, da Silva W, Teixeira T, Veloso F. Pain, oedema and healing in venous ulcer patients threatened with lymphotherapy. *Focus Altern Complement Ther*. 2014;19(2):78–83.
 20. Magela G, Masako L. O impacto da terapia física descongestiva e da bandagem elástica no controle da dor de pacientes com úlceras venosas. *Rev Col Bras Cir*. 2018;45(2).
 21. Kumar S, Samraj K, Nirujogi V, Budnik J. Intermittent pneumatic compression as an adjuvant therapy in venous ulcer disease. *J Tissue Viability*. 2002;12(2):42–50.
 22. Caprini J, Partsch H, Simman R. Venous Ulcers. *J Am Coll Clin Wound Spec*. 2012;4(3):54–60.
 23. Rasmussen J, Aldrich M, Tan I, Darne C, Zhu B, O’Donnell T, et al. Lymphatic transport in patients with chronic venous insufficiency and venous leg ulcers following sequential pneumatic compression. *J Vasc Surg Venous Lymphat Disord*. 2016;4(1):9–17.